

See discussions, stats, and author profiles for this publication at: <https://www.researchgate.net/publication/365728147>

Femoroplastia mas Osteosintesis Cementada, una Opción de Tratamiento Paliativo para el Dolor por Metástasis y Fracturas en Paciente Oncológico. Reporte de caso.

Article in *Anestesia en Mexico* · November 2022

CITATIONS
0

READS
8

3 authors, including:



Victor Silva
Centro Medico Zambrano Hellion
26 PUBLICATIONS 22 CITATIONS

SEE PROFILE

Handwritten signature of Victor Silva



Ignacio Reyes Torres
Hospital Christus Muguerza Saltillo
5 PUBLICATIONS 5 CITATIONS

SEE PROFILE

Handwritten signature of Ignacio Reyes Torres

Some of the authors of this publication are also working on these related projects:

Project

Facial Pain View project

Handwritten signature

Lo estan haciendo muy bien!!

See discussions, stats, and author profiles for this publication at: <https://www.researchgate.net/publication/365728147>

Femoroplastia mas Osteosintesis Cementada, una Opción de Tratamiento Paliativo para el Dolor por Metástasis y Fracturas en Paciente Oncológico. Reporte de caso.

Article in *Anestesia en Mexico* · November 2022

CITATIONS

0

READS

8

3 authors, including:



Victor Silva

Centro Medico Zambrano Hellion

26 PUBLICATIONS 22 CITATIONS

[SEE PROFILE](#)



Ignacio Reyes Torres

Hospital Christus Muguerza Saltillo

5 PUBLICATIONS 5 CITATIONS

[SEE PROFILE](#)

Some of the authors of this publication are also working on these related projects:



Facial Pain [View project](#)



Femoroplastia más Osteosíntesis Cementada, una Opción de Tratamiento Paliativo para el Dolor por Metástasis y Fracturas en Paciente Oncológico: Reporte de caso.

Femoroplasty plus Cemented Osteosynthesis, a Palliative Treatment Option for Pain Due to Metastasis and Fractures in Cancer Patient: Case report.

Víctor Silva FIPP CIPS¹, Ignacio Reyes FIPP², Anna Gisse López³, Alsacia Murrieta¹, Dulce Ramírez¹, Jocelyn Reyes Armendáriz¹, Paul Alejandro Medina Rascón¹.

¹Centro de Manejo del Dolor, Hospital Zambrano Hellion, Tecnológico Salud. San Pedro Garza García, Nuevo León, México. ²Unidad de Control del Dolor Agudo del Christus Muguerza Hospital Saltillo.

³Clínica de Dolor. La Paz, Baja California Sur, México.

Anestesia en México 2022; 34(Supl 1):

Fecha de recepción: agosto 2021

Fecha de revisión: agosto 2021

Fecha de publicación: diciembre 2022

marcems2@yahoo.com

Resumen

Las metástasis óseas son una condición frecuente en los pacientes con cáncer usualmente observadas en estadios avanzados, condicionando dolor y reducción de la calidad de vida del paciente. A continuación, presentamos el caso de paciente con diagnóstico de cáncer de mama, con antecedente de metástasis a columna vertebral y cabeza femoral, a la que se le realiza femoroplastia más osteosíntesis cementada a fémur derecho, con seguimiento al mes y a los tres meses. Posterior al procedimiento, mejoría importante en funcionalidad

y niveles de dolor. La femoroplastia a pesar de ser una técnica descrita hace casi 10 años, se cuenta con limitada evidencia, tomando en cuenta la prevalencia del dolor óseo secundario a metástasis a nivel femoral. **Palabras clave:** dolor oncológico, femoroplastia, metástasis óseas.

Abstract

Bone metastases are a frequent condition in cancer patients, usually observed in advanced stages, tending to cause pain and reduce the patient's quality of life. In this review, we present the following case of a patient



diagnosed with breast cancer and metastasis to the spine and femoral head, who underwent femoroplasty and cemented osteosynthesis to the right femur, with follow-up in the first and third months. There was a significant improvement in functionality and pain levels in the immediate postoperative period. Despite it being a technique described 10 years ago, femoroplasty has limited evidence, considering the prevalence of bone pain secondary to femoral metastases. **Keywords:** oncological pain, femoroplasty, bone metastases.

Introducción

Las metástasis óseas son una condición frecuente en los pacientes con cáncer usualmente observadas en estadios avanzados y con alta incidencia en los cánceres de mama, próstata y pulmón. Suelen manifestarse principalmente en huesos largos y columna vertebral condicionando dolor y reducción de la calidad de vida del paciente. Pese a los diferentes tratamientos que existen, la necesidad de desarrollar un tratamiento mínimamente invasivo y con resultados favorables se ha propuesto a la femoroplastia como una técnica percutánea realizada bajo guía fluoroscópica para la aplicación de cemento óseo de polimetilmetacrilato obteniendo alivio significativo del dolor (1). Este reporte tiene como objetivo demostrar los beneficios obtenidos de esta técnica para estabilizar el hueso y la articulación coxofemoral mediante la consolidación de las fracturas a causa de metástasis óseas, el alivio del dolor oncológico y la mejora en la calidad de vida.

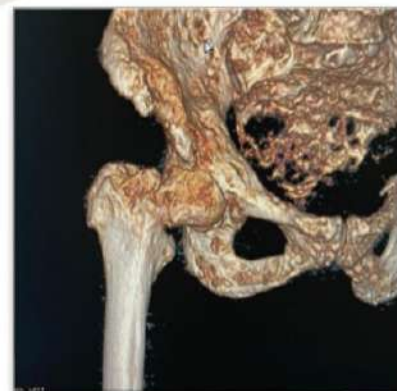
Caso clínico

Se presenta el caso de femenino de 74 años con diagnóstico de cáncer de mama desde el 2008 tratada con quimioterapia y radioterapia, así como antecedente de tres cirugías de mama, además de presentar metástasis a columna vertebral y cabeza femoral. Se brinda atención médica en domicilio por presentar dolor oncológico severo en región de cadera derecha, constante EVA basal 6/10, EVA incidental 8/10 de componente somático de dos meses de evolución, en tratamiento con buprenorfina transdérmica 240 µg/día, tramadol con paracetamol por razón necesaria (PRN), gabapentina 75 mg c/24 h, con nula respuesta para el control de este. Debido a la intensidad del dolor la paciente se mantiene mayor tiempo en

cama sin poder tolerar posición en sedestación debido al dolor intenso. A la exploración física dolor intenso a la digitopresión al nivel del trocánter mayor derecho con irradiación a zona inguinal ipsilateral, sin cambios en la extremidad como rotación externa, acortamiento, coloración o temperatura. Se registra el resultado de las escalas de valoración del estado funcional para paciente oncológico: escala Karnofsky (KPS) 40, escala *Eastern Cooperative Oncology Group* (ECOG) 4, escala *Palliative Performance Scale* (PPS) 40 y el *Índice Pronóstico Paliativo* (PPI) 3.5. Cuenta con una tomografía axial computarizada (TAC) con reconstrucción 3D donde se observan lesiones de aspecto lítico y blástico en fémur derecho, que de acuerdo con la clasificación de *Mirel H*, la cual evalúa el riesgo de fractura patológica, nos da nueve puntos. (Figura 1. TAC de cadera con reconstrucción 3D).

Se propone la realización de una femoroplastia, se le comunican los riesgos y complicaciones probables a paciente y cuidadores, quienes aceptan el procedimiento. Ingresa a quirófano en julio 2021 con EVA basal 10/10, refiriendo aumento en la intensidad del dolor durante horas previas a su ingreso, apreciándose rotación externa de miembro pélvico derecho, así como acortamiento, por lo que se toma radiografía simple de cadera derecha en la cual se observa de acuerdo con la clasificación de *Tronzo* (intertrocantérea) para fracturas de cadera, una tipo I que consiste en una fractura incompleta sin desplazamiento.

Figura 1: Tomografía axial computarizada (TAC) de cadera con reconstrucción 3D.



Se monitoriza a la paciente y se ofrece oxígeno (O₂) suplementario a tres L/min, a través de mascarilla nasal. Se administra cefalotina 1 gr i.v, y fentanilo 50 µg i.v, para posteriormente posicionar a paciente en decúbito lateral izquierdo, realizar asepsia y antisepsia de región dorsolumbar y se procede a colocar campos estériles. Se infiltra piel y tejido celular subcutáneo a nivel de L3-L4 con lidocaína simple al 2 %, 30 mg; punción única con aguja número 20 como guía, colocándose aguja *Whitacre* número 25 hasta espacio subaracnoideo, obteniéndose líquido cefalorraquídeo (LCR) claro y administrándose bupivacaina al 0.5 % 10 mg. Una vez que se alcanzó un nivel sensitivo y grado de bloqueo motor adecuado, se procedió a la reducción cerrada de la fractura femoral, guiado por fluoroscopia en todo momento, obteniendo en proyección anteroposterior (AP) y lateral una alineación del cuello y cabeza femoral (Figura 2). De acuerdo con la técnica descrita por *Plancarte et al* (1), el arco en C se orientó de manera que el sitio de punción pudiera ser lateral al fémur, con un ángulo craneocaudal que variaba de 20 a 30 grados (1). Se roto el arco en C, hasta visualizar el cuello, cabeza femoral y trocánter mayor como óvalo (vista en túnel); se infiltró piel y tejido celular subcutáneo con lidocaína simple al 1 % y se introduce aguja *Jamshidi* de 11 G x 10 cm en área superior del trocánter mayor con dirección cefálica con el fin de estabilizar fractura, avanzando a través de la región cortical del trocánter, mediante proyección lateral y en túnel como guía. Se continúa con el avance del estilete a través de la aguja *Jamshidi*, hasta que su punta se encuentre en la unión del tercio anterior y medial de la cabeza femoral.

Figura 2: Reducción de fractura.

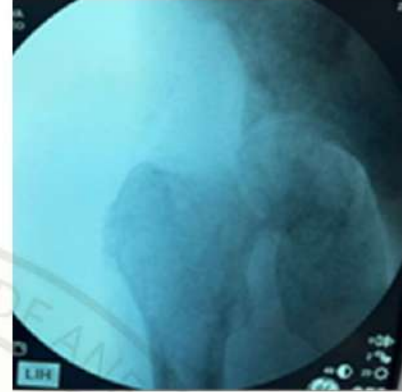
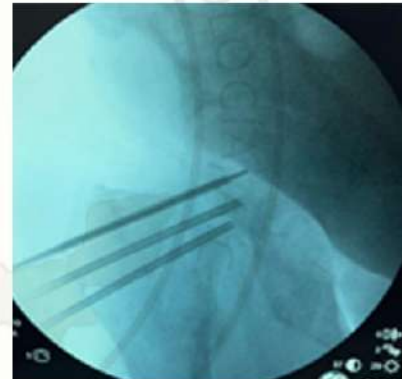


Figura 3: Colocación de agujas para femoroplastia.





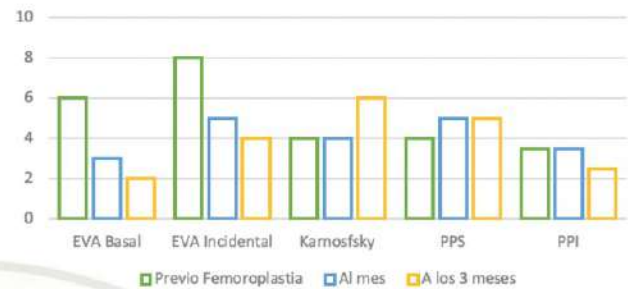
Posteriormente, se colocó una segunda y tercera aguja Jamshidi en área medial e inferior del trocánter mayor, avanzando a través de la región cortical del trocánter, con la finalidad de situar la punta de ambos estiletes a nivel de la unión del tercio anterior y medial de cabeza femoral.

Una vez colocadas las tres agujas Jamshidi, se corroboró su ubicación mediante tres mL de contraste no iónico para evaluar el patrón de llenado e identificar fugas en espacio articular o vasculatura. Al tener una adecuada posición de las agujas, se retira el estilete y se administró polimetilmetacrilato (PMMA) a través de cada una, guiado por fluoroscopia continua en proyección AP y lateral, introduciendo cada estilete con el fin de dirigir el cemento (2 mL aproximadamente) en área de cabeza femoral, deteniéndose una vez que la distribución del cemento cubriera el área deseada; utilizando esto como anclaje, se va retirando cada uno de los estiletes, mientras se continúa administrando cemento en dicho trayecto, con la intención de dejar un "clavo" de cemento con el fin de estabilización de las estructuras óseas, (Figura 3). Se espera hasta conseguir un fraguado adecuado y se retiran las tres agujas. Termina el procedimiento, sin presentarse incidentes o accidentes. Pasa el paciente al área de recuperación anestésica para posterior egreso a domicilio.

Resultados

Se realiza seguimiento a la semana, un mes y tres meses (Grafica 1). Paciente refiere mejoría considerable del dolor en posquirúrgico inmediato del 50 %, presentando máximo alivio de este, tres días posterior a procedimiento. En la valoración al mes, el paciente refiere EVA basal 3/10, EVA incidental 5/10, y a la valoración clínica se obtiene *Karnofsky* (KPS) 40, ECOG) tres, PPS 50 y el PPI de 3.5. En el seguimiento a los tres meses refiere permanecer mayor tiempo en sedestación y bipedestación con apoyo (cuidador o andador), tolerando ambas posiciones adecuadamente, sin requerir de uso de rescates analgésicos y presentando KPS de 60, ECOG) de tres, PPS de 50 y el PPI de 2.5; refiriendo un EVA basal: 2/10 y EVA incidental 4/10, el cual considera tolerable apoyado de tratamiento vía oral a base de tramadol con paracetamol PRN y pregabalina 75 mg c/24 h. Pudiendo recobrar actividades de autocuidado y socialización.

Resultados



Discusión

El dolor óseo puede llegar a ser el responsable de la movilidad limitada de los pacientes con metástasis óseas, reflejado esto en mayor riesgo de padecer infecciones, formación de úlceras, con una disminución significativa en la calidad de vida de los pacientes; por lo tanto, es de suma importancia proporcionar un manejo que pueda proporcionar una mejoría a su sufrimiento.

En el presente reporte de caso, nuestra paciente refería un dolor significativo y deterioro funcional, siendo ya manejada mediante tratamientos convencionales para la metástasis a nivel femoral, incluyendo radioterapia, la cual, no cuenta con un efecto inmediato ni repara eficazmente el daño osteolítico causado por las metástasis óseas. Dentro de las opciones terapéuticas indicadas por la literatura, se considera la resección tumoral con fijación interna o resección femoral proximal con reemplazo de prótesis de cadera.

La femoroplastia es una herramienta a considerar para pacientes que no puedan tolerar estos procedimientos quirúrgicos de alto riesgo, siendo una alternativa paliativa.

La técnica se ha reportado en pacientes que fueron sometidos a la aplicación de cemento óseo bajo guía fluoroscópica o tomográfica, en diferentes partes del sistema esquelético como tibia, pelvis, así como varios puntos de apoyo en el acetábulo, ilion y sacro. Con un 90 % de alivio de dolor aproximadamente. Lo anterior puede deberse a que el PMMA brinda una actividad lítica, la cual se origina como consecuencia de la acción térmica producida por el cemento, reduciendo la actividad metastásica sugiriendo que probablemente



este inhibe los nociceptores, aliviando así el dolor, como en las vertebroplastias (1).

Feng H. et al (2), valoraron funcionalidad mediante índice de Barthel en 16 pacientes oncológicos con metástasis óseas, a los que se les realizó femoroplastia guiada por TAC, la puntuación del índice de Barthel aumentó significativamente de $44,06 \pm 9,53$ previo al procedimiento a $69,06 \pm 8,61$ a los 7 días y $83,13 \pm 6,55$ a los seis meses de seguimiento. Plancarte R. et al (3), en 2014 realizaron femoroplastia a 80 pacientes oncológicos con metástasis a fémur, reportando una mejoría significativa en las escalas de funcionalidad, mejoría del dolor, así como en otras variables como apetito, fatiga, insomnio, etc., posterior al procedimiento a los 30 días de seguimiento.

En el caso presentado, podemos ver que a los tres meses de seguimiento la paciente mejoró incluso en el KPS 60, ECOG) de tres, PPS) de 50 y el PPI de 2.5, sin presentar complicaciones, las cuales se han descrito como osteomielitis, fuga de cemento, lesión nerviosa y vascular, dolor persistente, fractura incidente posterior a la cementoplastia, rechazo al PMMA y necrosis avascular de la cabeza femoral por fuga del cemento a la arteria circunfleja.

Conclusión

La femoroplastia como técnica paliativa para mejoría del dolor óseo metastásico, es una herramienta importante para considerar cuando el manejo conservador no brinda resultados favorables, tanto en dolor como en funcionalidad, siendo un procedimiento seguro para pacientes que no se encuentran en condiciones de ser sometidos a procedimientos mayores. A pesar de ser una técnica descrita hace casi diez años, se cuenta con limitada evidencia, tomando en cuenta la prevalencia del dolor óseo secundario a metástasis a nivel femoral.

Referencias

1. Plancarte-Sánchez R, Guajardo-Rosas, J, Cerezo-Camacho O, Chejne-Gomez F, Gomez-Garcia F, et al. Femoroplasty: A New Option for Femur Metastasis. Pain Practice, 2012;13(5):409–415.
2. Feng H, Wang J, Guo P, Xu J, Chen W, Zhang Y. CT-guided percutaneous femoroplasty (PFP) for the treatment of proximal femoral metastases. Pain Physician, 2016;19(5): E767-773. PMID: 27389120.
3. Plancarte R, Guajardo J, Meneses-Garcia A, Hernandez-Porras, C, Chejne-Gomez F, Medina-Santillan R, Galindo-Hueso G, Nieves U, Cerezo O. Clinical benefits of femoroplasty: a nonsurgical alternative for the management of femoral metastases. Pain Physician, 2014; 17(3): 227–234. PMID: 24850104.